

—症例報告—

動脈塞栓術と経乳頭的膵管ステントが有効であった腓仮性嚢胞の1例

吉岡 正人^{1,2} 真々田裕宏^{1,2} 田中 宣威^{1,2} 古川 清憲^{1,2} 田尻 孝¹¹日本医科大学大学院医学研究科臓器病態制御外科学²日本医科大学千葉北総病院外科

A Case of Pancretic Pseudocyst Successfully Treated with Transcatheter Arterial Embolization and Endoscopic Pancreatic Drainage via te Papilla of Vater

Masato Yoshioka^{1,2}, Yoshihiro Mamada^{1,2}, Noritake Tanaka^{1,2},
Kiyonori Furukawa^{1,2} and Takashi Tajiri¹¹Surgey for Organ Function and Biological Regulation, Graduate School of Medicine, Nippon Medical School²Division of Surgery, Nippon Medical School Chiba Hokusoh Hospital

Abstract

A 41-year-old man was referred to our hospital for treatment of a large pancreatic pseudocyst. On admission an abdominal computed tomography scan showed an 8-cm pseudocyst in the tail of the pancreas. On the 28th hospital day hypotension suddenly developed, and the patient became unconscious. An enhanced computed tomography scan showed hemorrhage in the pseudocyst. Celiac angiography confirmed bleeding from the splenic artery to the cyst. Transcatheter arterial embolization was performed. We inserted a catheter in the splenic artery, which was then packed with metallic coils. The hemorrhage of the pseudocyst was stopped, but the pseudocyst did not decrease in size during the next 6 weeks. Therefore, we considered the presence of a communication between the cysts and the main pancreatic duct. A pancreatic duct stent was then placed via the papilla of Vater, and the pancreatic pseudocyst was eliminated.

(日本医科大学医学会雑誌 2008; 4: 41-44)

Key words: pancreatic pseudocyst, transcatheter arterial remobilization,
endoscopic drainage via the papilla of Vater, pancreatic duct stent

緒言

腓仮性嚢胞はその経過中に出血、消化管穿孔、膿瘍形成といった多彩な合併症を引き起こすことがある。今回われわれは、急性膵炎の経過中に腓仮性嚢胞を形成し、嚢胞内出血、消化管穿孔および、膿瘍を伴った

症例に対して、動脈塞栓術（TAE）と経乳頭的膵管ステントチューブ（ENPDチューブ）が有効であった1例を経験したので報告する。

症例

症例は41歳、男性。約15年のアルコール多飲歴あ

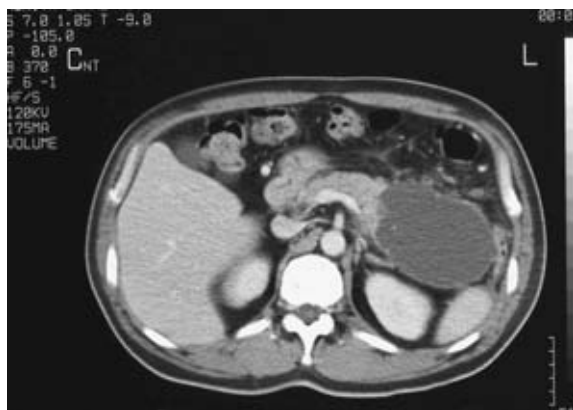

図1 入院時腹部CT
膵体尾部に7×8cm大の嚢胞を認めた。

り、約6カ月前からアルコール摂取による膵炎症状を繰り返し時折、近医通院していた。今回、激しい上腹部痛が出現したため近医受診し、腹部超音波検査にて膵体尾部に巨大な嚢胞を認めたため、急性膵炎および膵嚢胞の診断にて緊急入院となったが、入院後、腹部症状が悪化したため、精査加療目的にて当院転院となった。

入院時、眼瞼結膜に軽度の貧血あるも、眼球結膜に黄染なし、呼吸音清、心雑音なし。腹部平坦なるも、上腹部に圧痛を認めた。血液検査では軽度の貧血、CRP 7.55 mg/dL、アミラーゼ 1,125 U/L と上昇を認めた。入院時の腹部CTにて膵体尾部に7×8 cm大の嚢胞を認め、急性膵炎後に形成された膵仮性嚢胞と診断した(図1)。入院後は絶食および、蛋白分解酵素阻害薬による保存的治療を行った。しかし第26病日より連日の38℃台の発熱を認め、第28病日に意識消失、血圧低下によるショック状態となり、直ちに緊急腹部CTを施行した。腹水貯留と膵仮性嚢胞内に造影剤の漏洩所見を確認し(図2a, b)、嚢胞内出血による急性循環不全と診断した。引き続き腹部血管造影検査を行い、脾動脈の膵分枝からの造影剤の血管外漏出像と貯留像を認め出血部位を確認した(図3)。脾動脈を末梢から中枢側まで金属コイルにて塞栓(TAE)し止血した。TAE後の再出血は認めず、循環動態は安定したが、膵仮性嚢胞の遺残を認めたため、絶食で水分のみとし、保存的治療にて経過をみていた。しかし、6週間以上を経過しても、膵仮性嚢胞は縮小せず、増大傾向を示していたため、仮性嚢胞と主膵管との交通が強く疑われ、難治性であることが予測された。さらに、39℃台の発熱を認め、嚢胞内感染を疑われたが、膵炎症状は消失していたため、嚢胞のドレナージ目的にて内視鏡的逆行性胆管膵管造影(ERCP)を施行し

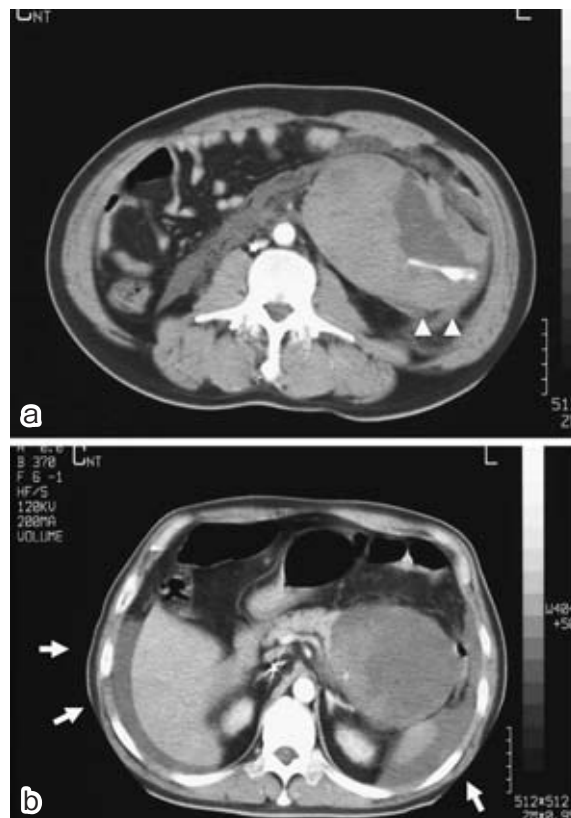


図2 急変時の腹部CT
a: 膵仮性嚢胞内に造影剤の漏洩像(矢頭)を認め、出血を確認した。
b: 上腹部に腹水を認めた。

た。主膵管の造影では、主膵管末梢での途絶像を認め、嚢胞が淡く造影された(図4)。カイドワイヤーを途絶した主膵管末、および嚢胞腔まで挿入後、造影カテーテルにて造影し、嚢胞腔を確認した。さらに嚢胞を介して下行結腸の描出を認め、消化管への穿通が確認された(図5a, b)。

嚢胞内に5Frの経鼻的膵管ドレナージ(ENPD)チューブを留置し、感染した嚢胞内容を持続吸引し、連日洗浄した。膵仮性嚢胞は、ENPDチューブ留置後3週間で縮小し、約6週間で完全に消失し、ENPDチューブを抜去し退院となった(図6a, b)。

考 察

膵仮性嚢胞は、急性膵炎の経過中にしばしば合併し、保存的治療により40~60%の症例が自然消失すると言われている。しかし、膵炎の再燃や膵管狭窄の合併により嚢胞の自然消失に長期経過を辿る例も多い。そのような症例では嚢胞内出血や感染、消化管穿孔などの合併症の発生率が増加する。Bradleyらは合

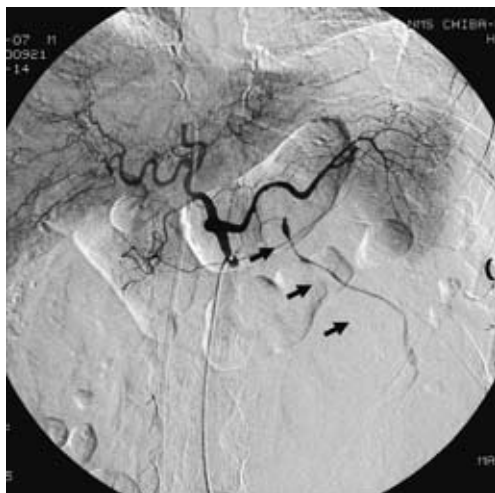

図3 腹部血管造影所見
脾動脈の脾分枝からの出血（矢印）を認めた。

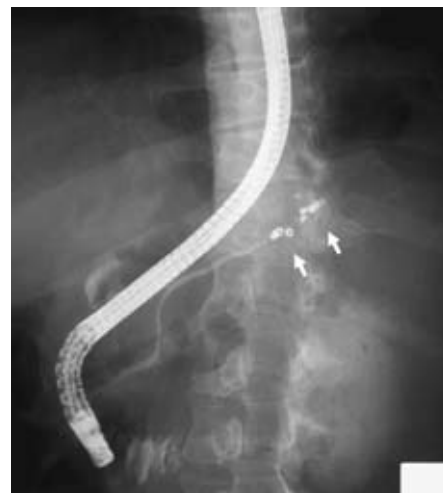

図4 ERCP 所見
主膵管末梢での途絶（矢印）を認めた。

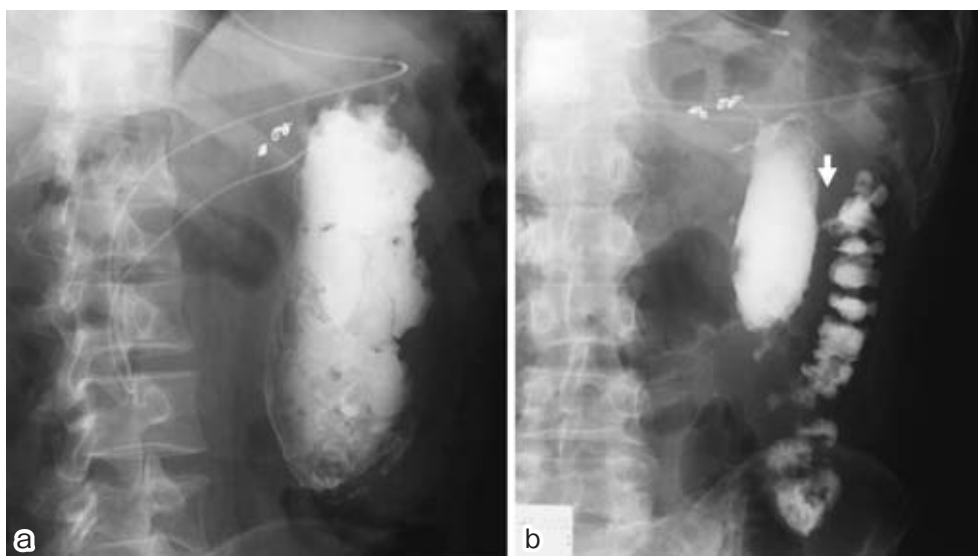


図5 ENPD チューブ造影
a: 脾仮性嚢胞腔が描出された。 b: 嚢胞と下行結腸の交通（矢印）を認めた。

併症の発生頻度は、その経過が6週以内では20%であったが、7~12週では46%と増加し、さらにそれ以降では75%であったと報告している¹。嚢胞内出血はその10%程度にみられる病態であり、そのほとんどが仮性嚢胞を脾体尾部に認め²⁻⁶、出血部位は脾動脈であり^{7,8}、死亡率が30~40%に達する致命的合併症であるため、迅速な診断と対応が必要となる。脾嚢胞内出血の急性期治療はTAEに代表されるInterventional radiology (IVR) が選択されることが多い^{9,10}。TAE困難例やTAE後の再出血例に対しては外科的切除も選択されるが、本症例はTAEにて止血し、その後の脾梗塞による腹腔内膿瘍も経験しなかった。また、今回の症例のように嚢胞径6cm以上

で発症後6週間経過したものは、感染、破裂等の危険性があり、ドレナージが必要とされるケースが多い^{11,12}。

感染や消化管穿通例に対しては嚢胞内容のドレナージ、嚢胞を含む脾切除や膵管減圧、嚢胞—消化管内瘻術などの外科的処置が治療法として選択されてきた。しかし、近年は、内視鏡機器の発達に伴い、非観血的な治療法として内視鏡的嚢胞ドレナージ術の有用性が報告され、内視鏡および超音波ガイド下の内瘻術や、経乳頭のドレナージ術が行われるケースが増えている¹³⁻¹⁵。本症例も内視鏡下で経乳頭的にENPDドレナージチューブを留置し、嚢胞の消失が得られた。

主膵管と交通のある仮性嚢胞は自然消失することが少ないと報告されており¹⁶、そのような症例では初め

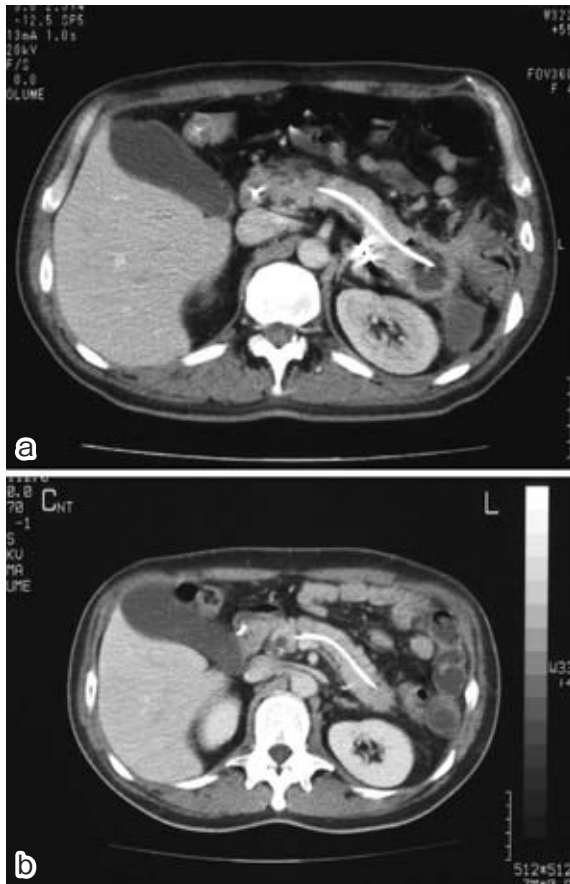


図6 ENPD留置後腹部CT

- a : ENPD チューブ留置後約3週間で、膵体尾部の仮性嚢胞の縮小を認めた。
 b : 治療6週後には、膵仮性嚢胞の完全消失を認めた。

に生理的ルートである経乳頭のドレナージが推奨される¹²。しかし、仮性嚢胞内のドレナージという観点から、外科的処置には及ばない点もあり、ステントによる内瘻術の適応は慎重に選択されなければならず、嚢胞が単房性で内容が漿液性であること、膵の融解、壊死物質などのない嚢胞、また、最大径が6 cm 以上、嚢胞が膵体尾部に位置するものがよい適応とされている¹⁴。本症例は嚢胞が単房性で主膵管との交通を認め、最大径が6 cm 以上であったため、ENPD チューブによるドレナージ術の良い適応と考え施行した。以上から、合併症を伴う膵仮性嚢胞に対し、その適応を十分に考慮した上で、IVR や内視鏡治療といった非観血的治療法も積極的に取り入れるべきであると考えられた。

結 語

嚢胞内出血を来し、消化管穿通、膿瘍を合併した膵

仮性嚢胞に対して、TAE と ENPD チューブ挿入が有効であった1例を経験した。

文 献

- Bradley EL, Clements JL, Gonzalez AC: The natural history of pancreatic pseudocysts: a unified concept of management. *Am J Surg* 1979; 137: 135-141.
- Boulliere M, Sarles H: Pancreatic cysts and pseudocysts associated with acute and chronic pancreatitis. *Dig Dis Sci* 1989; 34: 343-348.
- 小林道也, 緒方卓郎, 荒木京二郎, 松浦喜美夫, 浜田伸一, 山本真也, 安藤 徹: 腹腔内出血を来した出血性膵仮性嚢胞の1例. *日消外会誌* 1994; 27: 912-916.
- 水崎 馨, 大町貴弘, 中江佐八郎: 腹腔内出血を伴った膵仮性嚢胞の1例. *日臨外会誌* 2003; 64: 2010-2014.
- 亀田久仁郎, 久保 章, 野村直人, 野尻和典: 膵仮性嚢胞の破裂が原因と思われた腹腔内出血の1例. *日臨外会誌* 2003; 64: 3140-3143.
- 村上慶洋, 岩井和浩, 高田 実, 橋田秀明, 水戸康文, 高橋 透, 加藤鉦之: 腹腔内出血を来した膵仮性嚢胞の1例. *日臨外会誌* 2001; 62: 1755-1758.
- 河津隆一, 阿部道雄, 田中芳彦, 甲斐幹男, 蓮尾友伸, 米村幹雄, 瀬井圭起, 広田和彦, 須古修二: 致死的腹腔内出血を来した膵仮性嚢胞の1例. *胆と膵* 1993; 14: 1431-1435.
- Skok P, Sinkovic A: Acute hemorrhage into the peritoneal cavity-A Complication of chronic pancreatitis with pseudocyst: A case report from Clinical practice. *Hepato-Gastroenterology* 1999; 46: 518-521.
- Kelly SB, Gauhar T, Pollard R: Massive intraperitoneal hemorrhage from a pancreatic pseudocyst. *Am J Gastroenterol* 1999; 94: 3638-3641.
- Beattie GC, Hardman JG, Redhead D, Siriwardena AK: Evidence for a central role for selective mesenteric angiography in the management of the major vascular complications of pancreatitis. *Am J Surg* 2003; 185: 96-102.
- Yeo CJ, Bastidas JA, Lyuch-Nyhan A, Fishman EK, Zinner MJ, Cameron JL: The natural history of pancreatic pseudocysts documented by computed tomography. *Surg Gynecol Obstet* 1990; 170: 411-417.
- Catalano MF, Geenen JE, Schmalz MJ, Johnson GK, Dean RS, Hogan WJ: Treatment of pancreatic pseudocysts with ductal communication by transpapillary pancreatic duct endoprosthesis. *Gastrointest Endosc* 1995; 42: 214-219.
- 五十嵐良典, 池田真幸, 多田知子, 志村純一, 浮田雄生, 井上博和, 前谷 容, 酒井義浩: 内視鏡的すい管ドレナージ膵炎とその合併症に対する膵管ステント留置術—経鼻膵管ドレナージを含めて—. *胆と膵* 2001; 22: 151-155.
- 竹熊与志, 平田信人, 藤田 力, 他: 急性・慢性膵炎—内視鏡的膵管ドレナージ. *胆と膵* 1996; 17: 373-379.
- 古川 剛, 大橋計彦, 山雄健次, 松浦 昭, 栗本組子, 中村常哉, 鈴木隆史, 木本昌子, 鈴木厚人: 肝胆すい疾患と内視鏡治療. *胆・すい疾患領域における内視鏡治療とその適応* 内視鏡的膵管ドレナージ. *肝胆膵* 1997; 34: 629-636.
- 小針雅男, 砂村真琴, 松野正紀: すい仮性嚢胞の自然経過と合併症からみた外科治療方針. *膵臓* 1990; 5: 1-10.

(受付: 2007年8月7日)

(受理: 2007年11月6日)